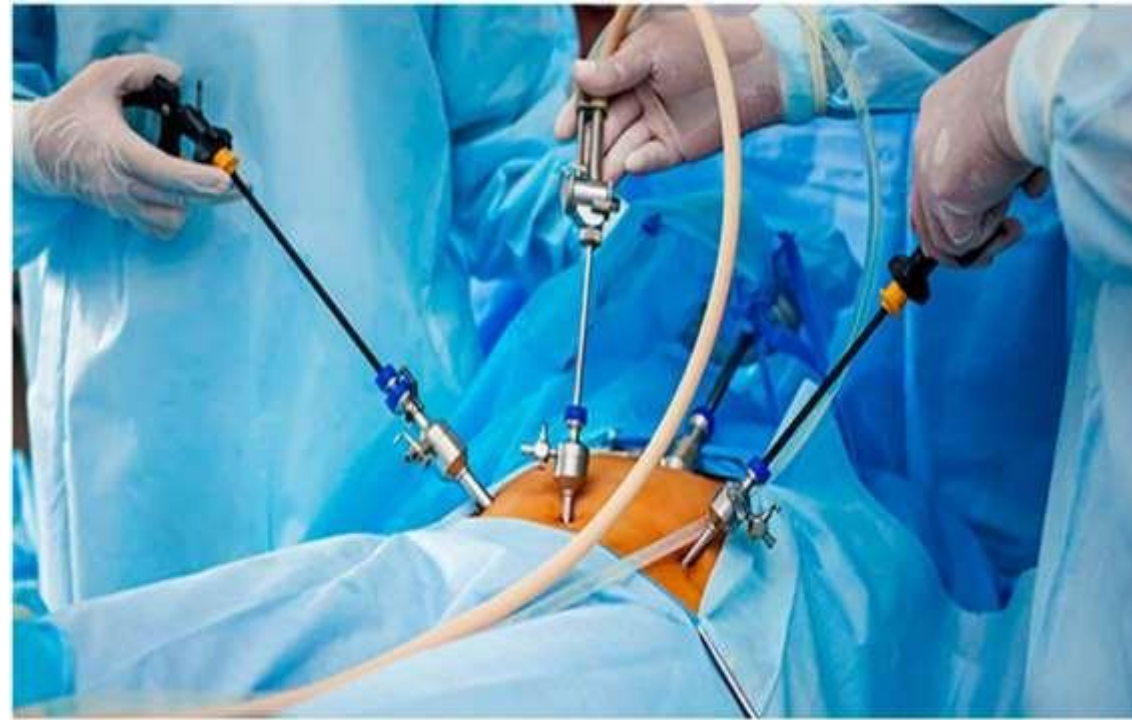

NEFRECTOMIA PARCIAL Y RADICAL

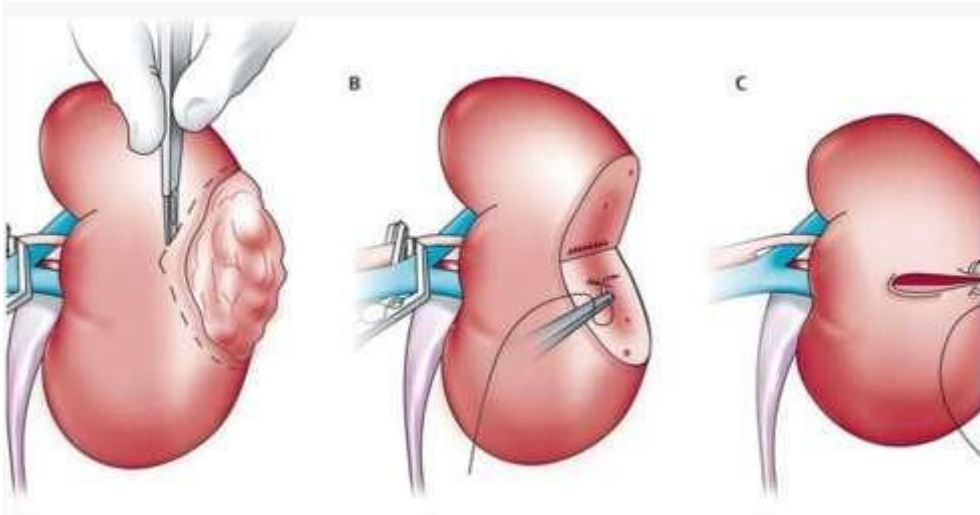


**C/MG. LIC FANNY GONZALES VALENCIA
ENF. ESPECIALISTA EN CENTRO QUIRÚRGICO**

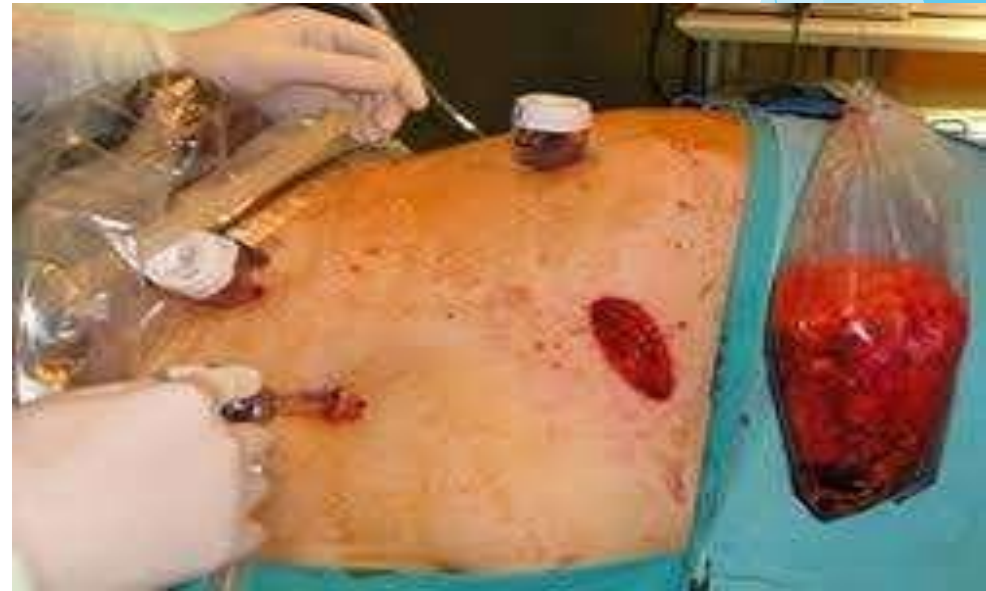NEFRECTOMÍA

Procedimiento quirúrgico que se realiza para extirpar todo el riñón o parte de este

Nefrectomía parcial. También denominada cirugía de preservación del riñón (conservadora de nefronas), el cirujano extrae el tejido enfermo de un riñón y preserva el tejido sano.



- ▶ Nefrectomía radical (total).
- ▶ El cirujano urólogo extirpa todo el riñón y con frecuencia algunas estructuras adicionales, como parte del tubo que conecta el riñón a la vejiga (uréter), u otras estructuras cercanas, como la glándula suprarrenal o los ganglios linfáticos.

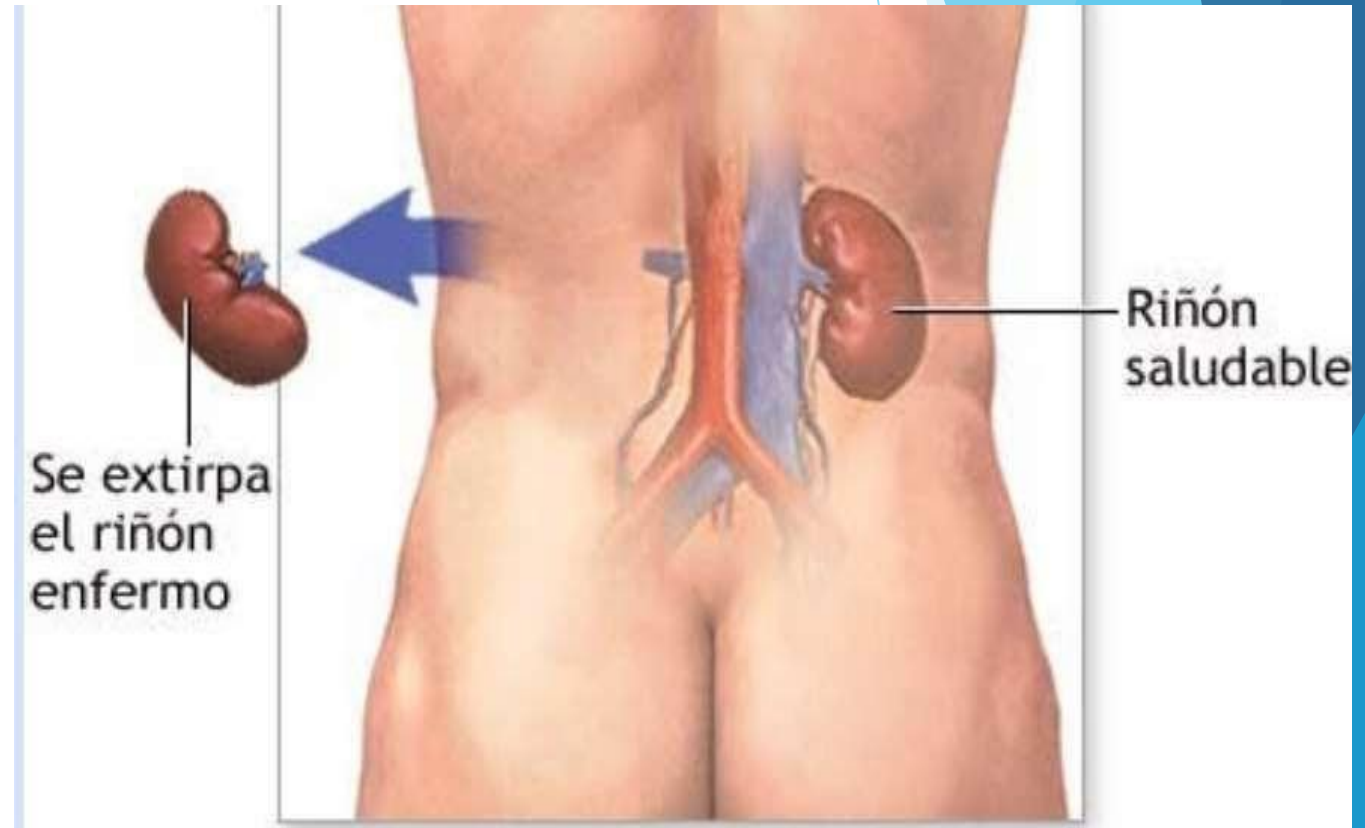


INDICACIONES DE LA NEFRECTOMIA

- ✓ **Cáncer de riñón.**
- ✓ **Extirpación de un tumor renal no canceroso (benigno)**
- ✓ **Tratamiento de un riñón enfermo o gravemente dañado por enfermedades como: hidronefrosis o existencia de cálculos .**
- ✓ **Tras un traumatismo que ocasione lesiones renales graves.**
- ✓ **Donación de órgano.**

TÉCNICA QUIRÚRGICA

- **Nefrectomía abierta.**
- **Nefrectomía laparoscópica.**



NEFRECTOMÍA

SIMPLE

- ▶ Indicada en:
- ✓ Lesión renal irreversible por
- ▶ infección crónica sintomática.
- ✓ Obstrucción.
- ✓ Cálculos o traumatismo grave.
- ✓ Hipertensión reno vascular por enfermedad de la arteria renal o lesión parenquimatosa unilateral grave causada por nefrosclerosis, pielonefritis.
- ✓ Displasia por reflujo o
- ▶ displasia congénita renal

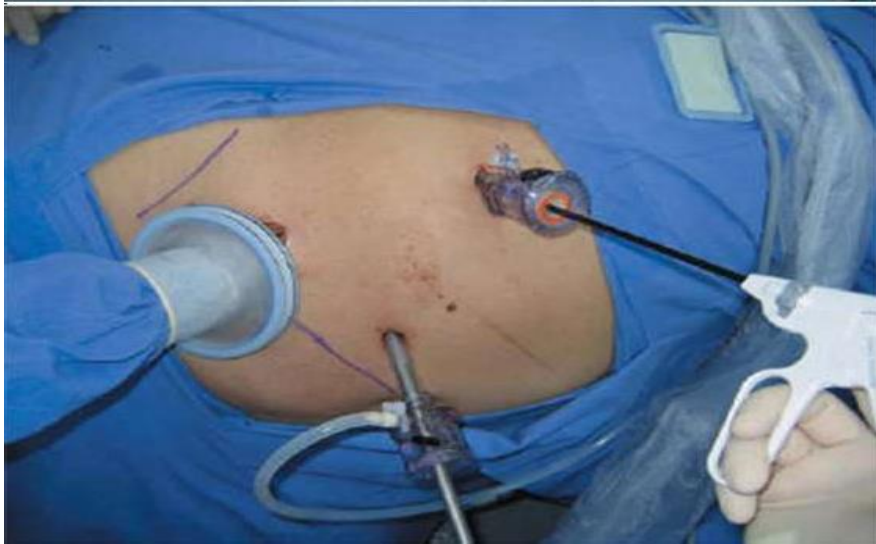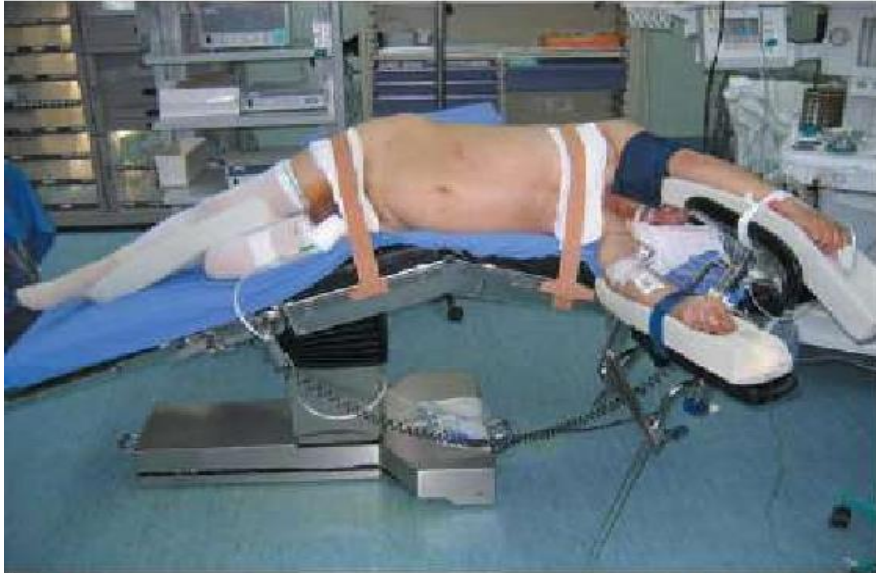NEFRECTOMÍA RADICAL

- Indicada en:
- ✓ adenocarcinoma renal (AR)..
- ✓ En ciertas circunstancias, la nefrectomía radical también está indicada como tratamiento del AR local avanzado y del AR metastático.

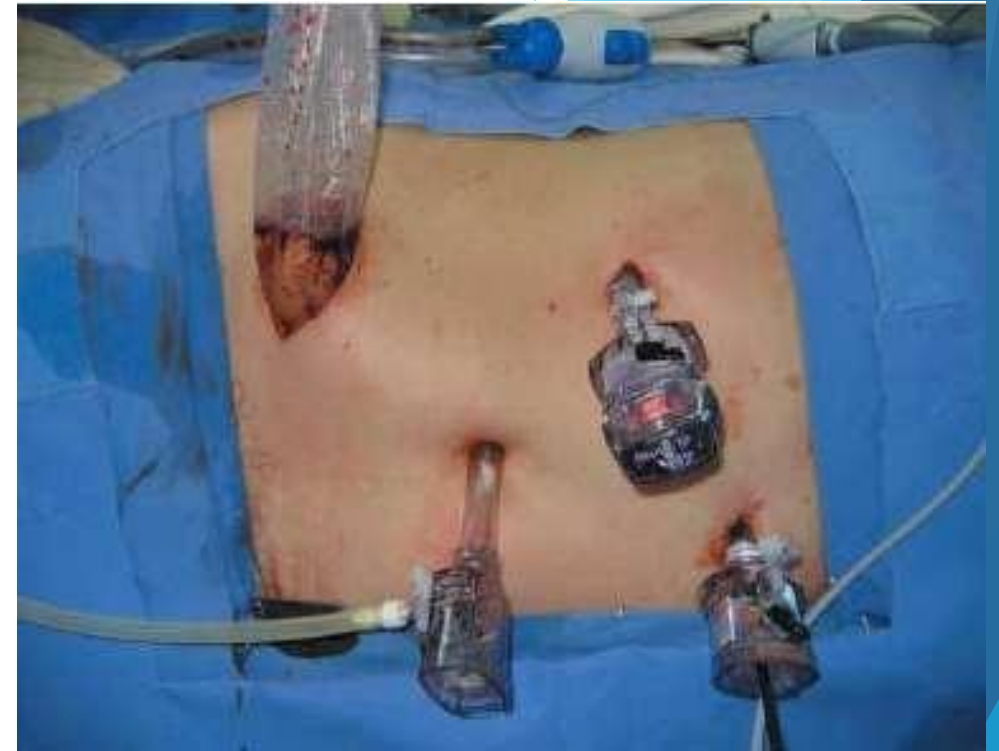NEFRECTOMÍA LAPAROSCÓPICA

NEFRECTOMÍA LAPAROSCÓPICA	EXTRACCIÓN	INDICACIONES	POSICIÓN QUIRÚRGICA
A			A
PARCIAL	Solo una parte del riñón o un tumor	Tumores menores de 4 cm. Que son más fáciles de retirar.	Decúbito lateral
RADICAL	Extirpar todo un riñón, los ganglios linfáticos circundantes y la glándula suprarrenal.	Tumores renales no manejables con nefrectomía parcial.	Decúbito lateral
SIMPLE Y BILATERAL	Todo el riñón, puede ser y en bilateral se extirpan ambos riñones	Daño grave renal. Trasplante renal.	Decúbito ventral y laparotómica.

NEFRECTOMÍA LAPAROSCÓPICA



Posición de paciente y ubicación de trócares en nefrectomía laparoscópica derecha con asistencia manual.



Posición del paciente y ubicación de trócares en nefrectomía parcial laparoscópica izquierda. Extracción de pieza quirúrgica en bolsa de polietileno a través de una incisión en fosa iliaca

NEFRECTOMÍA RADICAL LAPAROSCÓPICA

Check list verificación cirugía segura.
Paciente con vendaje de miembros inferiores.

Cateterismo vesical y nasogástrico.

Antibióticoterapia profiláctica.

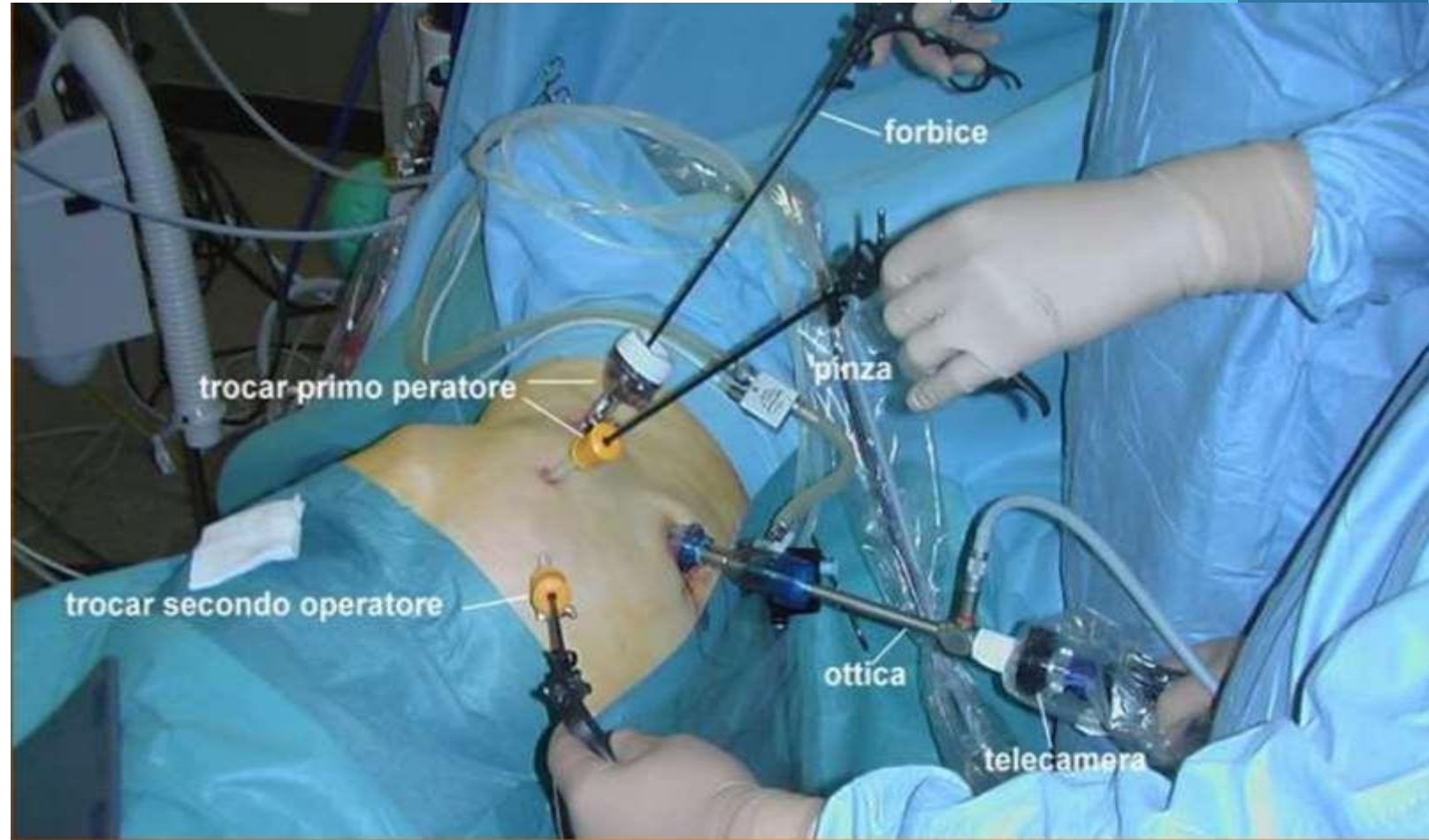
Torre laparoscópica operativa.

Verificación de CO2

Equipos de aspiración y electrocauterio operativos.

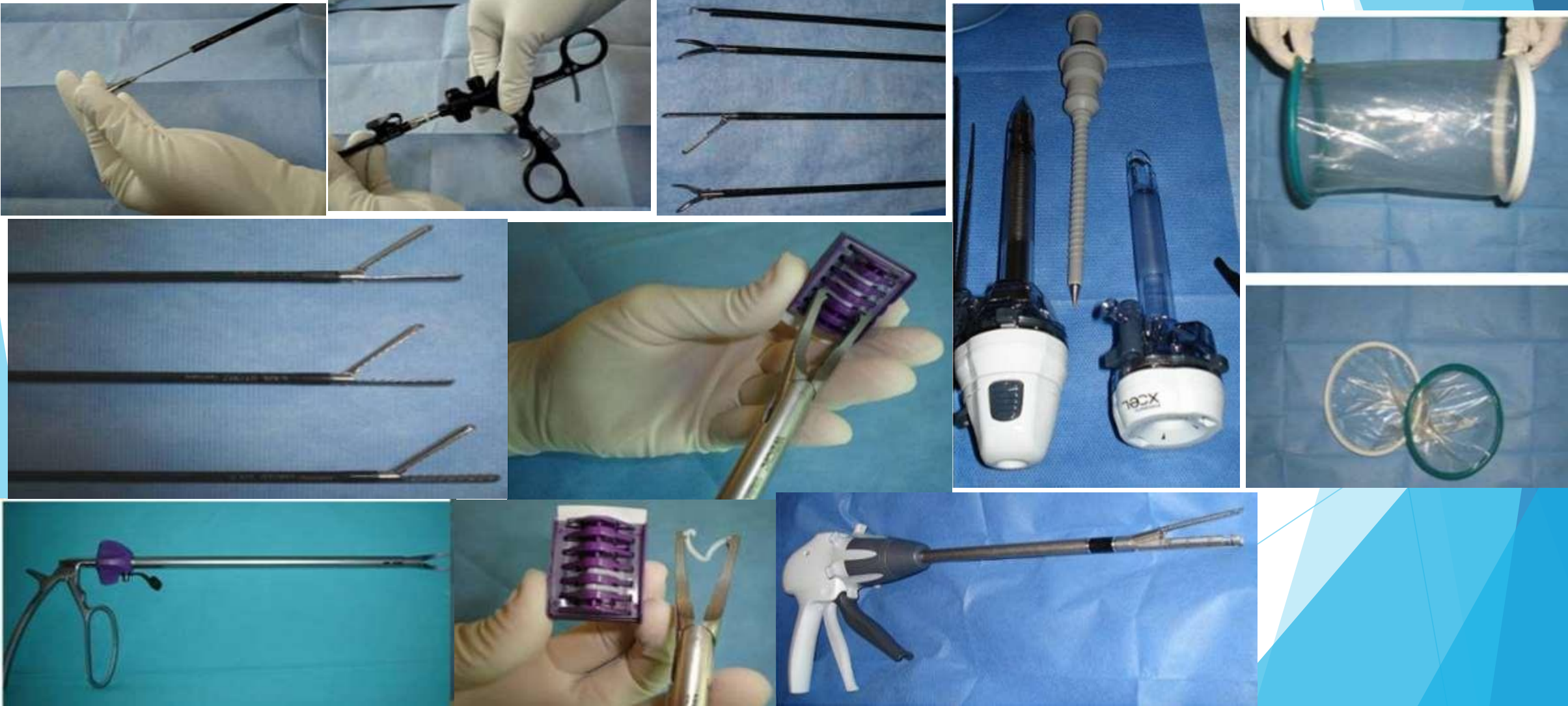Enfermera instrumentista tendrá dispuesto el instrumental completo para cirugía laparoscópica, incluyen clips metálicos de 1 cm de longitud, endograpadoras o endocortadoras laparoscópicas para la sección segura de la vena renal y el sistema *Hem-o-lok* para oclusión de la arteria. nefrectomía abierta, equipo vascular, etc.

Pausa quirúrgica



TÉCNICA QUIRÚRGICA NEFRECTOMÍA (LAPAROSCÓPICA)

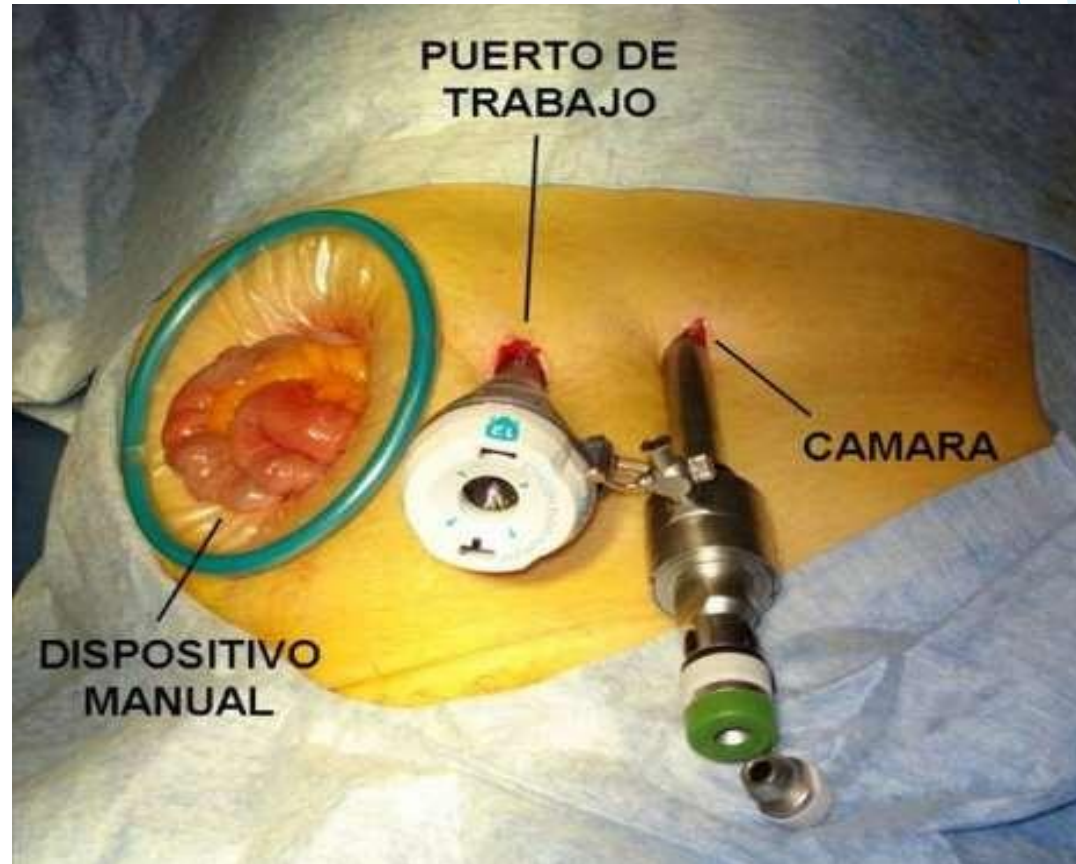
Nefrectomía mano asistida: instrumental específico



TÉCNICA QUIRÚRGICA NEFRECTOMÍA (LAPAROSCÓPICA)

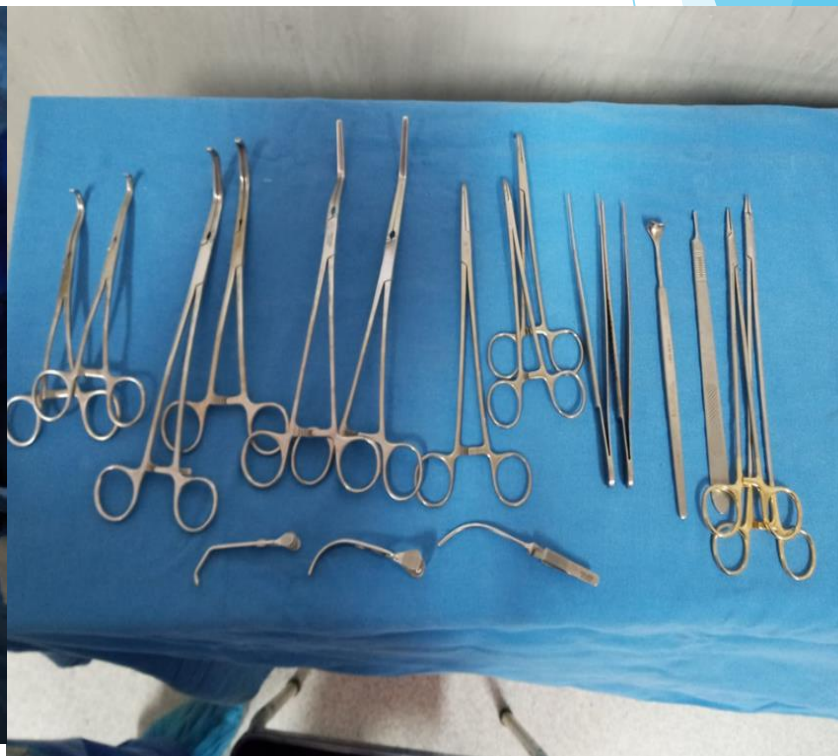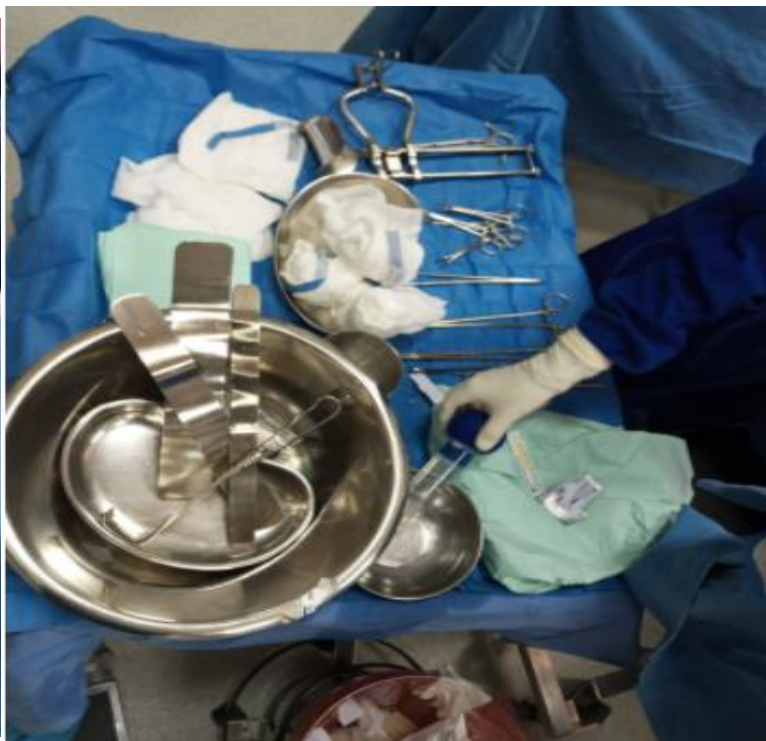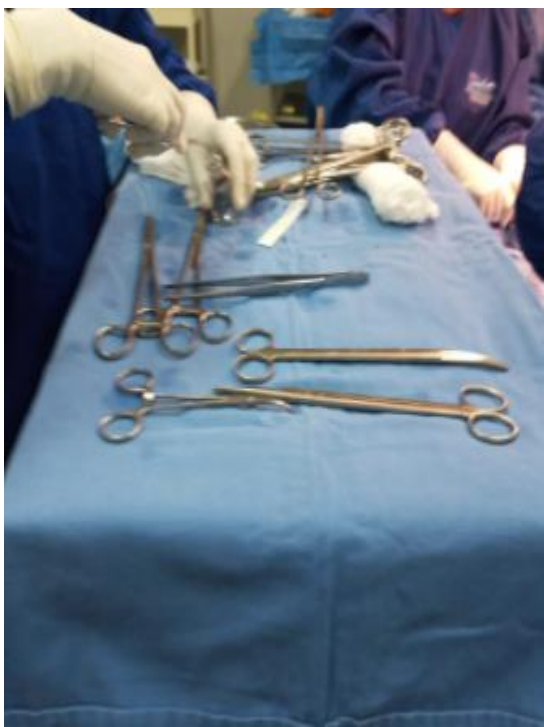Nefrectomía mano asistida: técnica quirúrgica

- ✓ Liberación de contornos renal
- ✓ Disección de pedículo renal
- ✓ Disección ureteral hasta vasos iliacos.
- ✓ Se secciona el uréter y las adherencias del polo inferior.
- ▶ Colocación de clips en la vena y arteria renal, luego cortar.
- ✓ Extracción del riñón por la incisión y se lo coloca en un recipiente a 4 grados (RIÑÓN SANO)

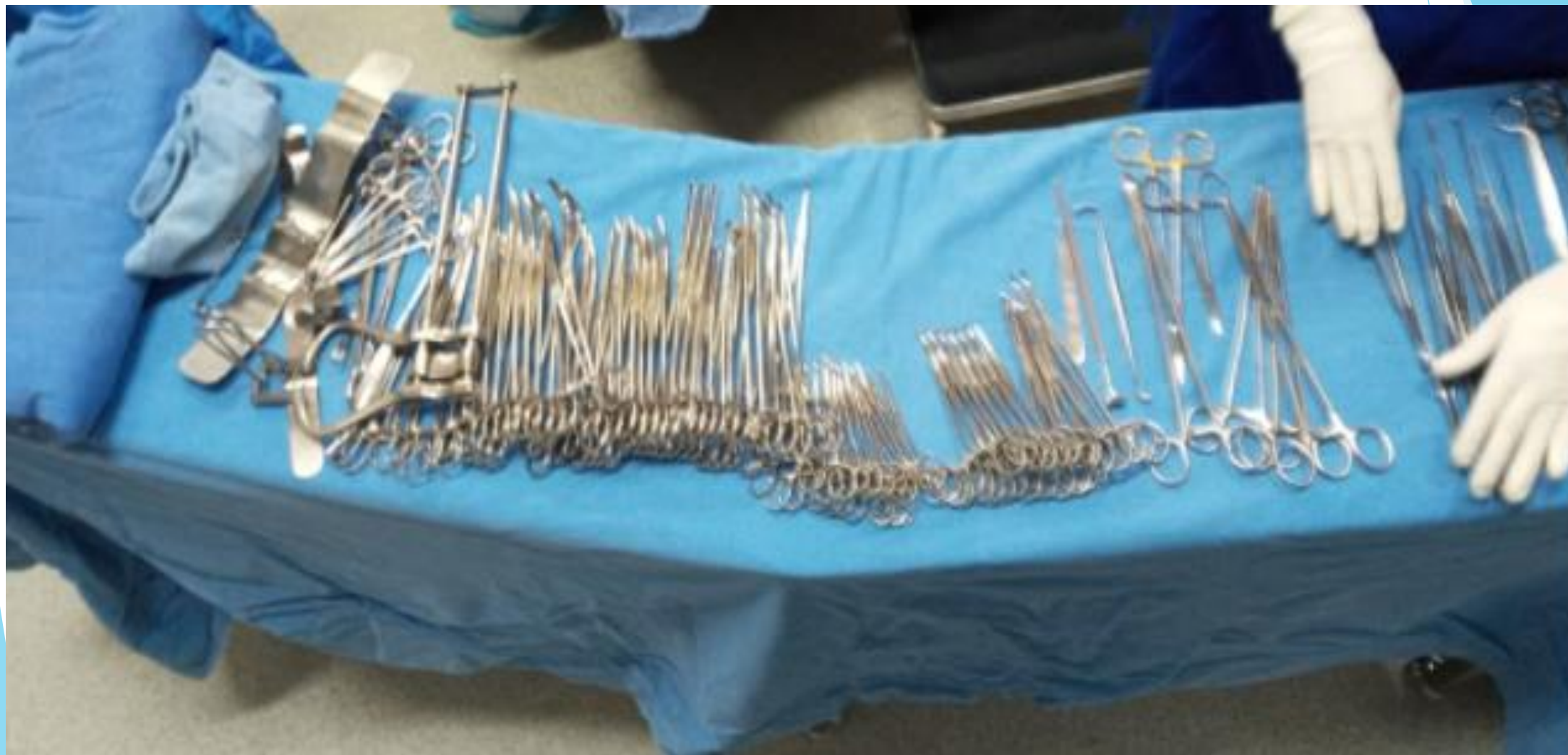


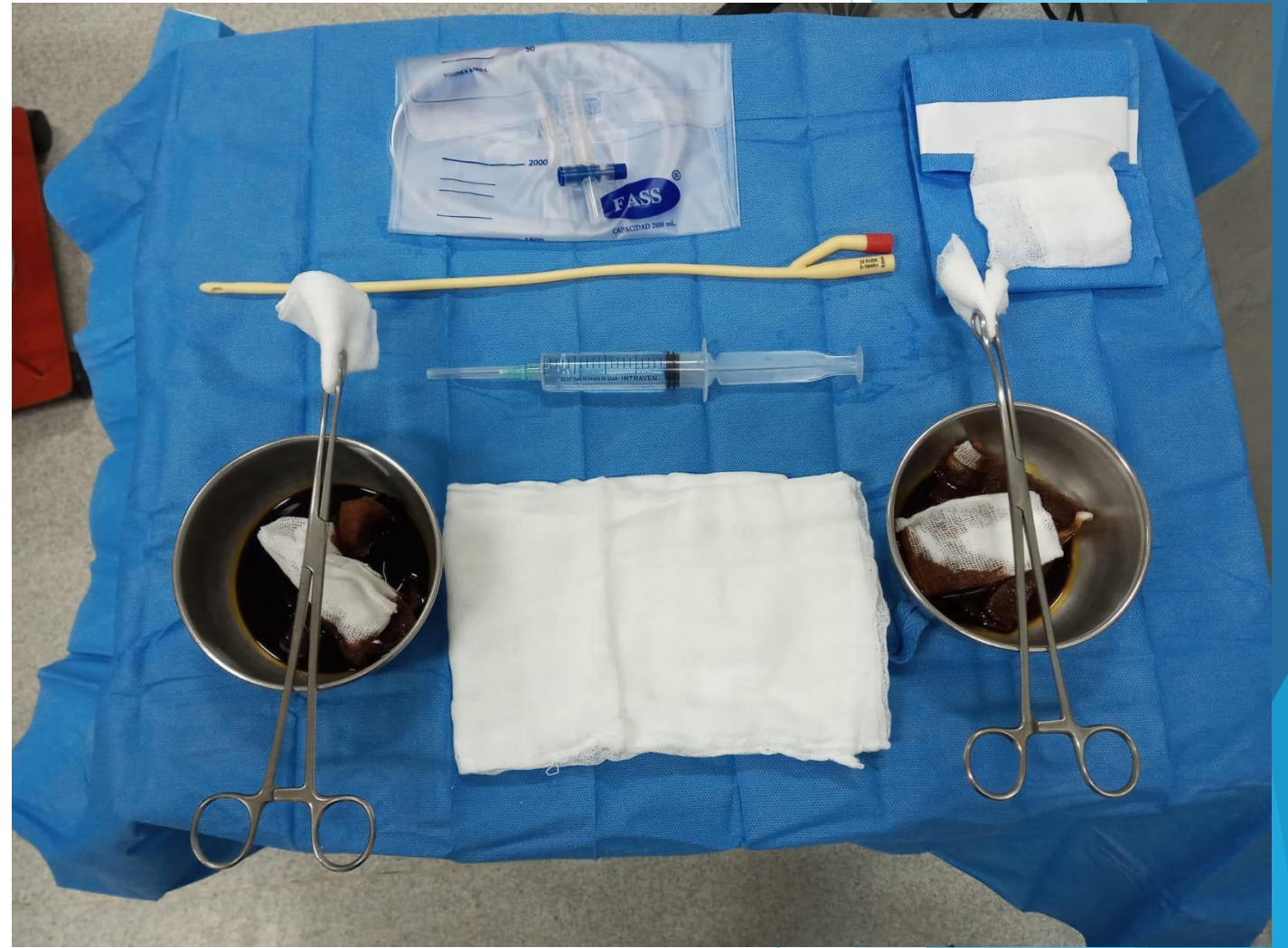
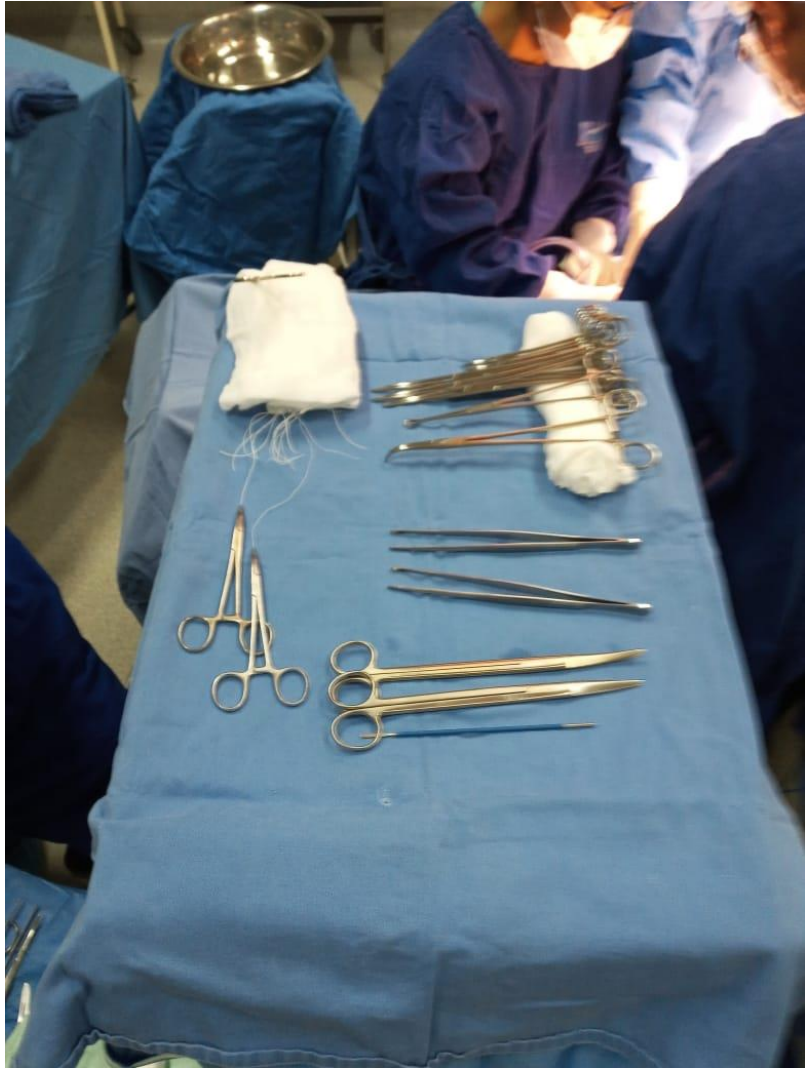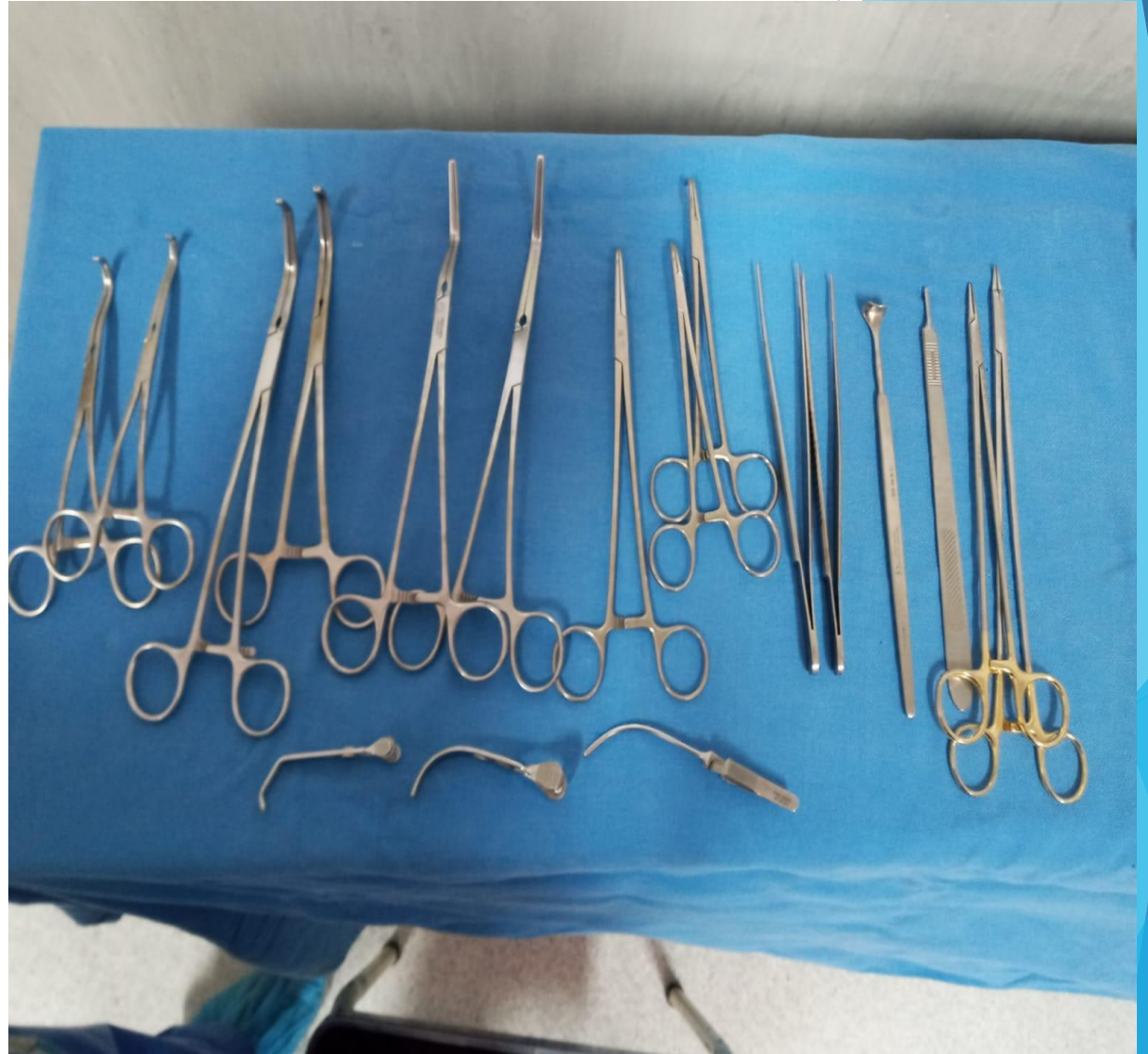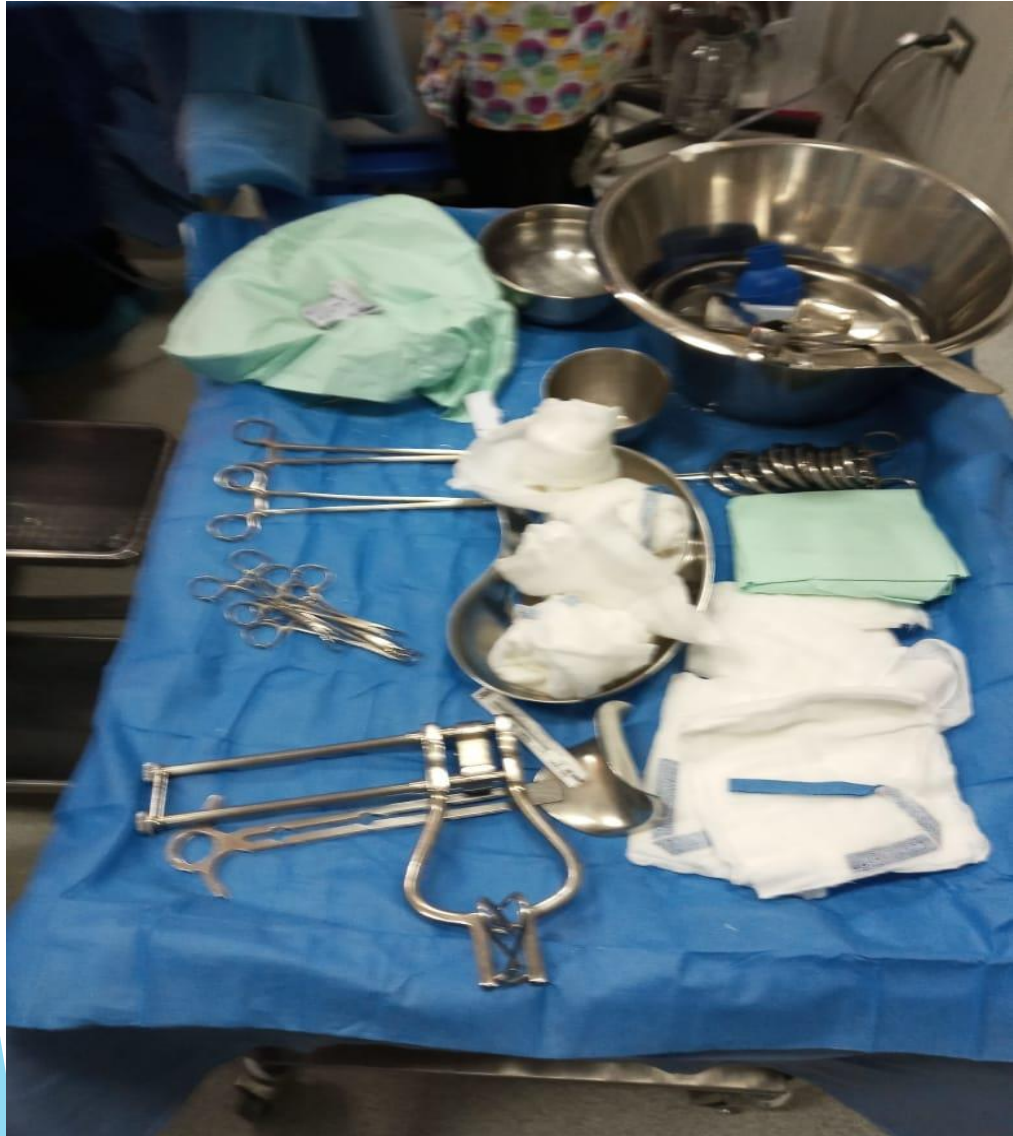INSTRUMENTAL EN NEFRECTOMIA ABIERTA O CONVENCIONAL

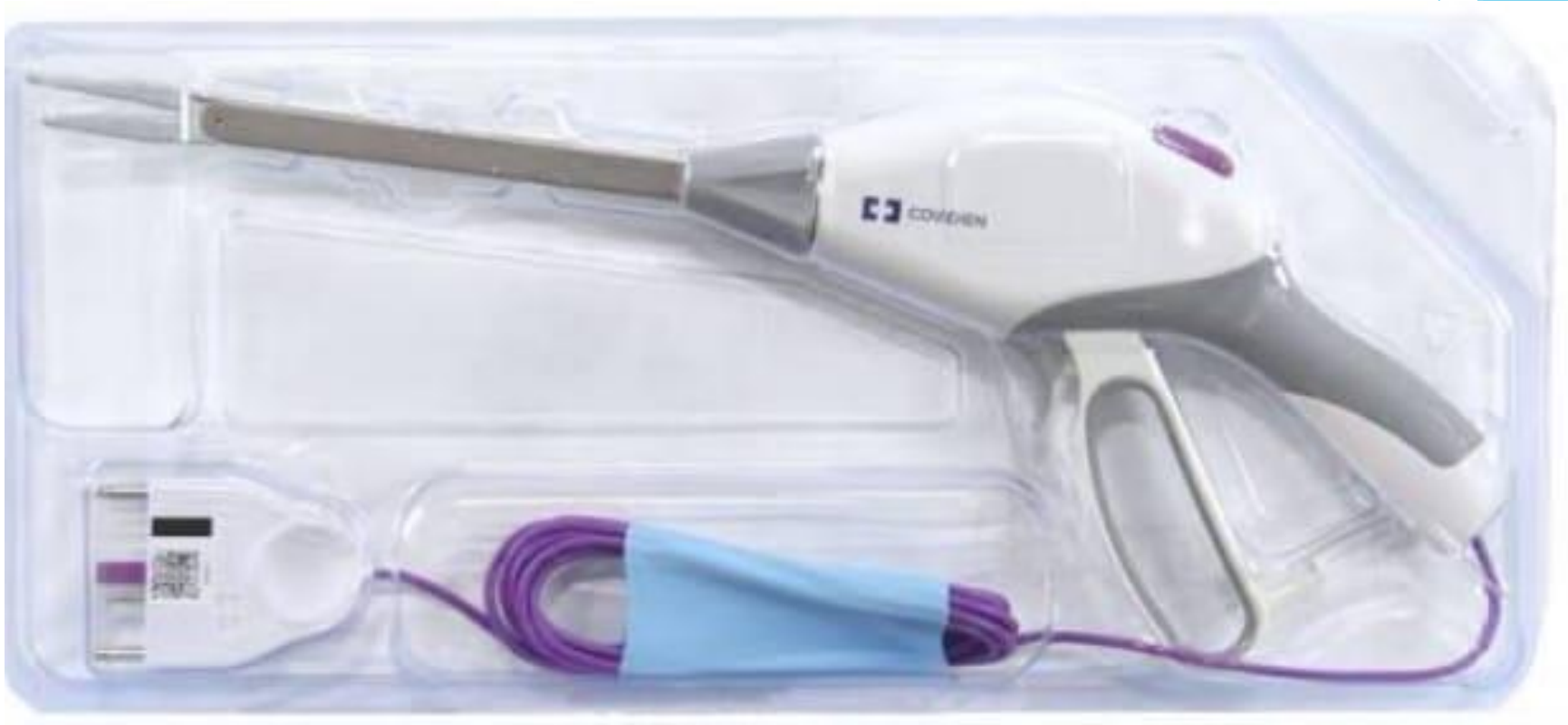

INSTRUMENTAL EN MESA ANGULADA O RECTANGULAR

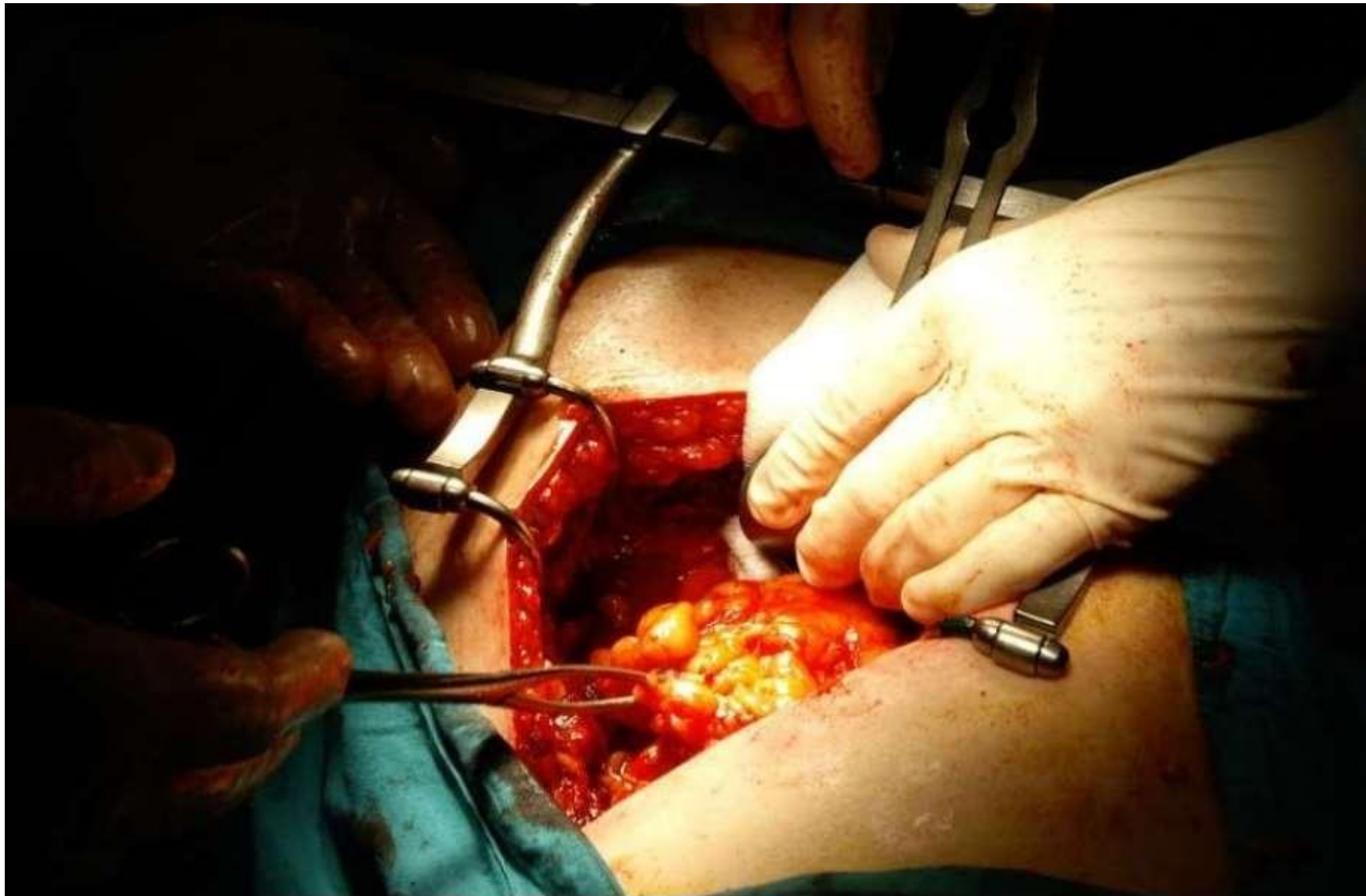








NEFRECTOMÍA ABIERTA



NEFRECTOMÍA ABIERTA

NEFRECTOMÍA ABIERTA	EXTRACCIÓN	INDICACIONES	POSICIÓN QUIRÚRGICA
SIMPLE Y BILATERAL	Uno o los dos riñones	Daño grave renal. Trasplante renal.	Decúbito ventral (lumbotómica)
RADICAL	Extirpar todo un riñón, los ganglios linfáticos circundantes y la glándula suprarrenal.	Tumores de gran tamaño mayores de 10 cm. No manejables por vía laparoscópica.	Posición decúbito lateral (lumbotómica)
PARCIAL	Solo se quita la parte afectada o el tumor.	Extirpación de tumores renales no manejables con cirugía laparoscópica menores de 4 cm.	Posición decúbito lateral modificado.

Gracias

The background features abstract, overlapping geometric shapes in various shades of blue, ranging from light sky blue to deep navy blue. These shapes are primarily located on the right side of the frame, creating a modern, layered effect against the white background.